

Traumatisme Crânien « dit léger »

Un vrai diagnostic est possible avec l'IRM de tenseur de diffusion : La preuve par l'image !

Jean Philippe Savalle

www.cassetete22.com

Si 80 à 90% des victimes d'un traumatisme crânien léger, blast ou whiplash (coup du lapin), récupèrent dans les 6 mois, 10 à 15 000 personnes chaque année conservent des séquelles lourdes et définitives. (1)

Ces séquelles invisibles : troubles de l'attention, de la mémoire, de l'humeur, fatigabilité, maux de tête... ne sont pas spécifiques aux TC et se retrouvent dans les dépressions, burn-out (épuisement professionnel)

Par contre, ce qui est très spécifique c'est que ces séquelles sont classiquement attribuées à des troubles psychiques. Les causes lésionnelles sont quasiment toujours évacuées d'autant qu'elles ne sont pas repérables en imagerie classique... Ainsi la récupération ne fait aucun doute, pour peu qu'on y travaille sérieusement. (Accompagnement thérapeutique ou psychiatrique). **Ainsi, la responsabilité du « retour à la vie normale » et de la récupération est mise sur nos pauvres épaules de TC !**

Autre particularité, l'origine de ces troubles psychiques est antérieure à l'accident, l'accident ne fait que les révéler, nous dit-on !

« Ca change quoi de connaître l'origine de nos troubles ? ca ne règle pas les problèmes au quotidien ! »

Réaction étonnante souvent entendue... a-t-on jamais vu un traitement efficace à partir d'un mauvais diagnostic ? Lorsque l'origine des troubles est lésionnelle, après 6 mois, 1 an, l'espoir de retour à la situation d'avant l'accident est nul. (Contrairement à la dépression ou le burn-out). (1)

Or c'est bien le «secteur médical » qui détient LE SAVOIR ; les familles, les conjoints, les enfants, les employeurs, les enseignants, **les assureurs**, lui font confiance en priorité. **Et la tentation est grande, lorsque vous ne récupérez pas, de considérer que vous ne vous en donnez pas la peine ! Les médecins, psy... donnent une mission impossible à réaliser : la récupération.** Quand il y a lésion, on ne récupère pas ou peu ! Et le retour à la normale est hors de propos. Nous avons besoin d'un autre accompagnement : la prise de conscience des séquelles, (nous ne voyons pas de prime abord la face cachée de l'iceberg !) un travail d'adaptation, comment faire face, quel projet compatible... Nous sommes discrédités, disqualifiés !

Les conséquences de cette mission impossible sont catastrophiques.

Il arrive toujours un moment où nous doutons de nos propres facultés mentales. « Et si mes problèmes n'étaient tout simplement que psy, qu'ils ont vocation à disparaître ? Peut-être que finalement je ne fais pas ce qu'il faut ? » La culpabilité, la mésestime de soi s'installent ... alors que nous nous épuisons à faire des tâches qui paraissent tellement insignifiantes pour les autres ! De plus l'invisibilité provoque spontanément des attentes « de normalité » de la part de l'entourage, que nous ne pouvons pas bien sûr satisfaire.

Il faut aussi avoir vu la déception, la colère, des familles qui acquièrent la conviction que leur enfant, parent, conjoint..., « s'accommode » un peu trop facilement de la situation, que l'on pourrait faire plus avec un petit effort supplémentaire, voire même que nous simulons !

C'est une souffrance insupportable qui nous est infligée gratuitement, alors que ce n'est déjà pas facile de gérer et digérer notre handicap... Ceux qui ont pu éviter cette méprise mesurent la chance qu'ils ont.

Nous avons aussi besoin d'un vrai diagnostic, pour retrouver notre dignité en priorité. Nous aurions aussi besoin que le corps médical s'intéresse aux conséquences des troubles cognitifs dans le quotidien qui sont très largement sous estimés comme le rappelle quelques études. (1)

Ce diagnostic doit permettre aussi, lorsqu'il y a des lésions, d'avoir accès à une réparation des préjudices : nous sommes durablement et définitivement écartés de l'accès au travail pour le plus grand nombre. Or aujourd'hui, « nos séquelles d'origines psychologiques considérées antérieures à l'accident » n'ouvrent droit, bien sûr, à aucune reconnaissance ni indemnisation ; laissant de très nombreux traumatisés crâniens « dits légers » sur le bord de la route ou à la charge de leur famille.

Le diagnostic est possible... la preuve par l'image avec l'IRM TD

Victime d'un whiplash (coup du lapin) en 2003, c'est avec une belle unanimité que médecins, psy, neuro-psy, experts, ont accrédité l'origine psychologique de mes séquelles. Mon ressenti et mes démonstrations n'ont pas pesé lourd dans la balance... Un contre-expert neurochirurgien a considéré « l'accident trop bénin pour provoquer de tels troubles ». A partir de publications scientifiques mettant en évidence la présence de lésions en utilisant l'IRM de Tenseur de Diffusion, je m'étais tissé une « intime conviction » différente... que l'origine des troubles pouvait être lésionnelle !(1)

C'est ainsi que j'ai passé cet examen avec le **Pr D. Frédy** à l'hôpital Saint-Anne à Paris.

S'appuyant sur des centaines de clichés (2) et une analyse très approfondie, il propose au vu des lésions le trajet de l'onde de choc :

Le Trajet de l'Onde de choc+++ pourrait être le suivant :

*de bas en haut
d'arrière en avant
et légèrement de gauche à droite.*

1. *Lésion lacunaire de la portion tout inféro-externe gauche du Bulbe.*
2. *Ebranlement cortical du Vermis moyen et supérieur.*
3. *Atteinte antéro-inférieure de la Protubérance (gauche un peu plus que droite).*
4. *Ebranlement des berges des Scissures calcarines gauche et droite.*
5. *Ebranlement par diffusion latérale
. de la partie antérieure de la Corne temporale gauche*
6. *... et blessure du Faisceau arqué droit au niveau de sa Jonction (segment postérieur –segment supérieur).*
7. *Section bilatérale de fibres traversant les Noyaux de la Base.*
8. *Atteinte de la partie antérieure surtout médiane du Corps du Trigone.*
9. *Fissure postérieure et haute du Corps Calleux+++ à l'union de son bourrelet (Splénium) et de son corps (Tronc).*
10. *Ebranlement cortical bilatéral (gauche surtout.. et droit) étendu de chaque côté
. de la partie antéro-supéro-interne du Lobe pariétal en arrière
. au Sillon précentral et en avant.*
11. *Déchirure de l'arachnoïde ou contusion de la couche interne de la Dure-mère... voire séparation de l'interface dure-mère – arachnoïde qui sera responsable de la constitution d'un hydrome sous-dural gauche+++ en regard de la face externe du Lobe frontal gauche... et qui ouvrira l'entrée de la Vallée sylvienne gauche.*

PARIS, le 14 Mai 2012

Professeur Emérite Daniel FREDY

(1) Références bibliographiques sur <http://cassetete22.com/en-francais>

(2) **Technique** : Axiales Flair et T2*, Coroneales Spin-Echo T2, Séquences Fiesta et Cosmic. Séquence 3D – SPGR – T1 pour pointer l'espace et réaliser des vues **3D** de l'Encéphale (sans la boîte crânienne). Tenseur de diffusion **2D** et **3D**. Pas d'injection de produit de contraste.

Le verdict est tombé ! Les séquelles observées expliquent mes troubles !!!

...auxquels s'additionnent bien sûr mes problèmes psy, comme tout le monde.

Je me suis souvent senti un peu comme un usurpateur dans le milieu du traumatisme crânien, le doute est levé !. Quelques images pour illustrer le bilan ! (3) que je dédie à tous ceux qui souffrent comme moi de troubles subjectifs des traumatisés crâniens.

Pourquoi l'IRM de tenseur de diffusion n'est-il pas plus utilisé ?

« Ces techniques sont utilisées en routine en neurochirurgie fonctionnelle. Mais sa place est encore en cours de validation dans les expertises en dommage corporel après un traumatisme crânien » (Pr Marc Lévêque, Le Monde 26-05-2012).

Une technique ancienne, reconnue par les tribunaux depuis 2010 aux USA (1), suffisamment au point pour la chirurgie, mais pas suffisamment pour dresser un diagnostic « *qu'il serait important de faire entre 9 et 12 mois après l'accident quand les troubles persistent* » (Pr D. Frédy) ?

Bizarre, bizarre...

Cela aurait le mérite d'enterrer les guerres de religion entre partisans du tout psy ou du tout lésionnel... Quelle voie d'amélioration à portée de main !

Le droit à la vérité

C'est sans doute plus simple devant le patient, qui ne demande que ça, de lui dire « il faut du temps » que de lui dire « il va falloir apprendre à vivre avec des séquelles ».... même si des « miracles » existent !

Lorsqu'on a eu un bras ou une jambe broyée, personne ne laisse croire qu'on va récupérer ! Il faut affronter la réalité... alors pourquoi se réfugier derrière une « pseudo récupération » ?

On ne se reconstruit pas sur du virtuel. On ne peut pas échapper à la réalité.

Dans une chronique Marie de Hennezel , psychologue et psychothérapeute en avril 2012 disait :

Moi qui ai si souvent accompagné des personnes gravement malades, je sais combien les médecins les fragilisent quand ils leurs donnent de faux espoirs. Ils les empêchent alors de trouver en elles-mêmes les ressources insoupçonnées sur lesquelles elles pourraient s'appuyer pour faire face à leur destin. Le déni engendre l'angoisse. Quant au contraire un médecin est capable de dire : « les choses sont graves mais vous avez, en vous, tout ce qu'il faut pour affronter ce qui vous arrive, et je vais vous y aider avec les moyens dont je dispose ». J'ai vu des personnes tentées de se replier sur elles-mêmes, déprimées ou au contraire révoltées, se redresser et se dépasser....

Dire la vérité, c'est aussi une reconnaissance, besoin vital ici comme au travail ou dans la vie en général. C'est aussi le point de départ incontournable pour espérer une juste réparation, en principe inscrite dans la loi, peu connue et peu appliquée, pour peu que le corps médical ne nous prenne pas en premier lieu pour des « profiteurs et des simulateurs » nous transformant de victimes en coupable.(1)

(3) Lésions en images ...

Le numéro de l'image fait référence au trajet de l'onde de choc (page 2)

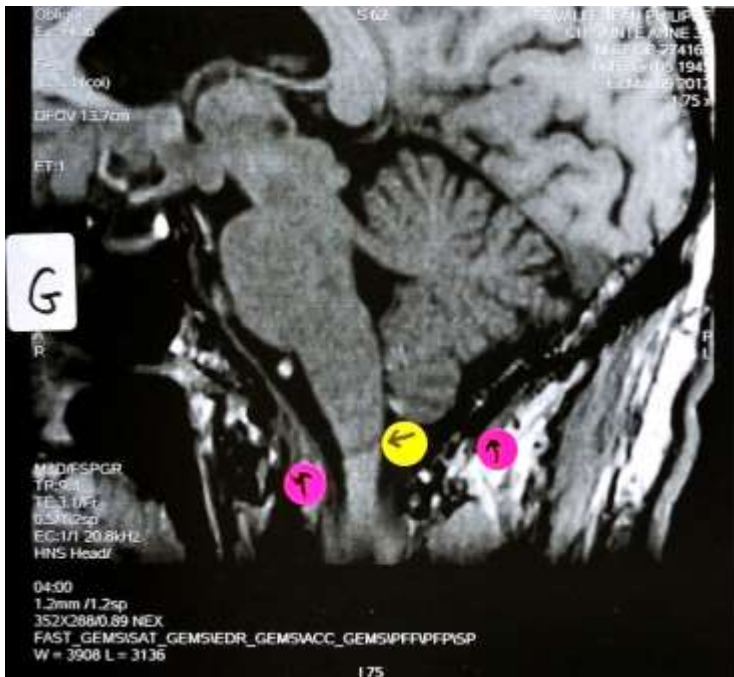


Figure 1 : Lésion lacunaire du bulbe

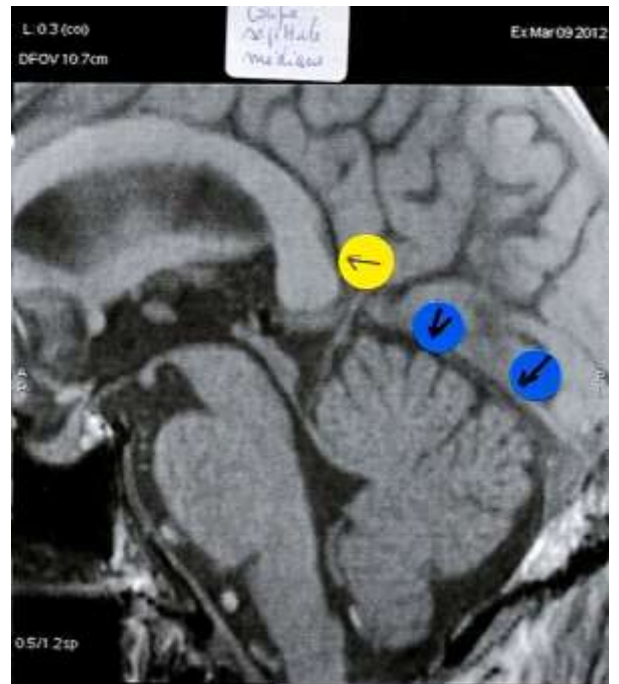


figure 2 : atteinte corticale PT du vermis

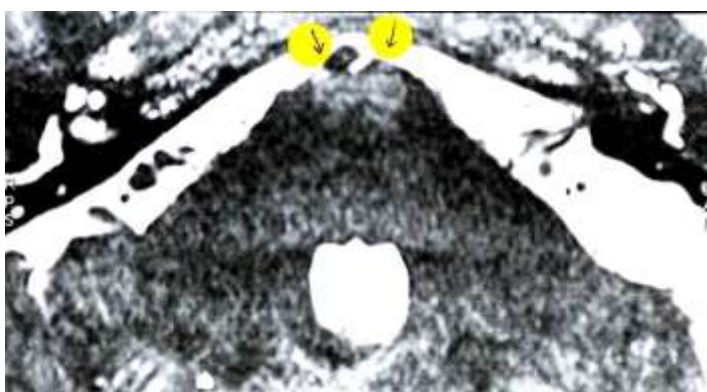


Figure 3 : Atteinte de la protubérance (pont)

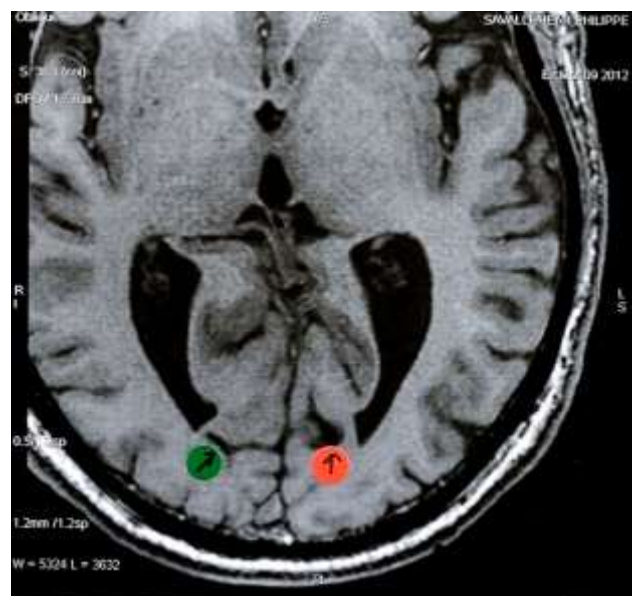

Figure 4 : élargissement berges scissures calcarines

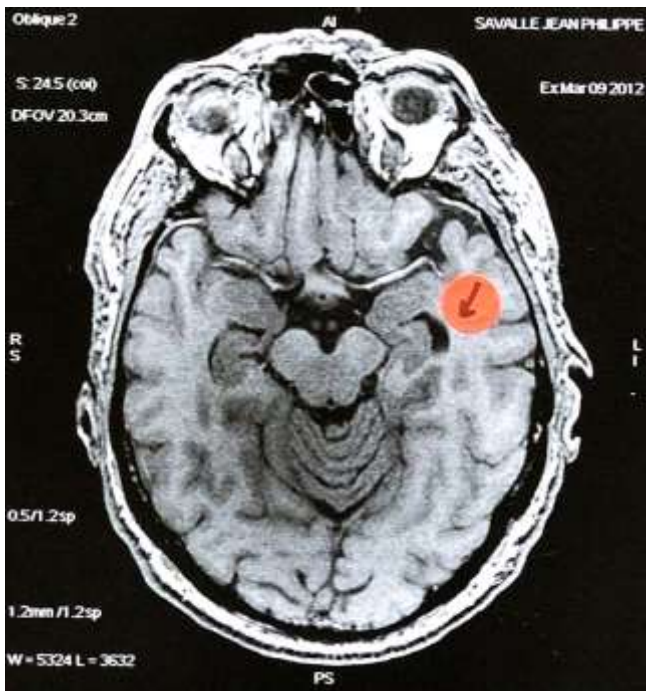


Figure 5 : Elargissement corne temporale gauche

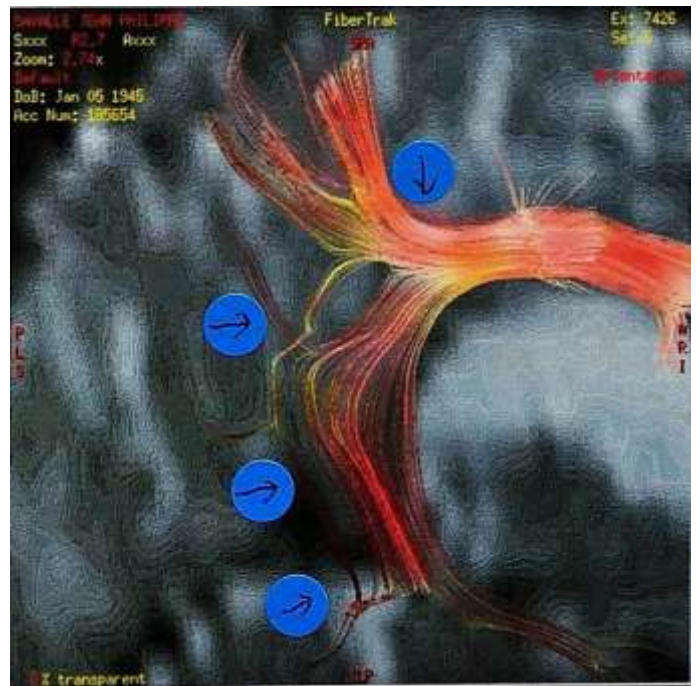


Figure 6 : Blessure faisceau arqué droit post traumatique

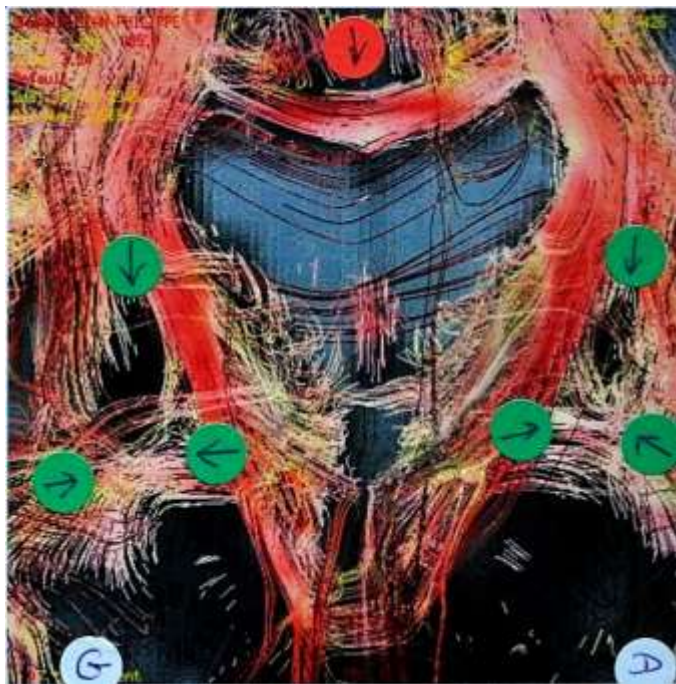

Figure 7 : Raréfaction fibres traversant noyaux lenticulaires

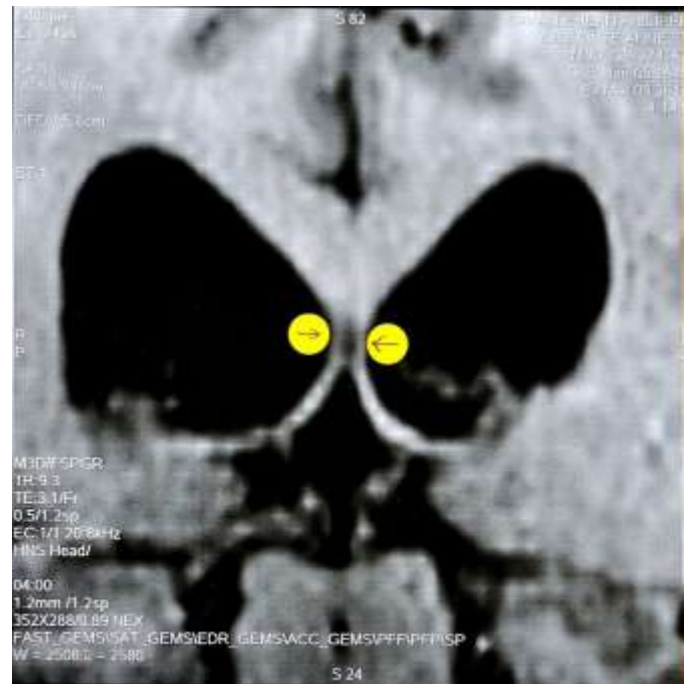


Figure 8 : Atteinte lacunaire antérieure médiane du corps du trigone

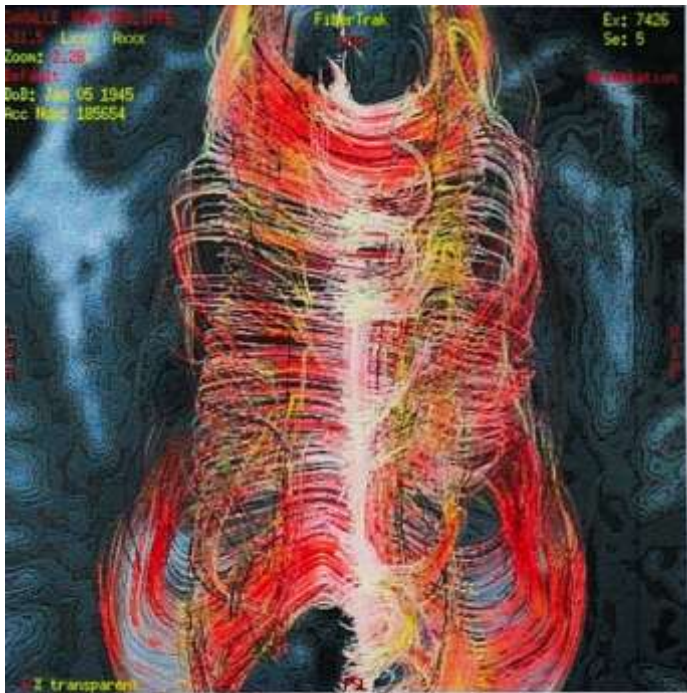
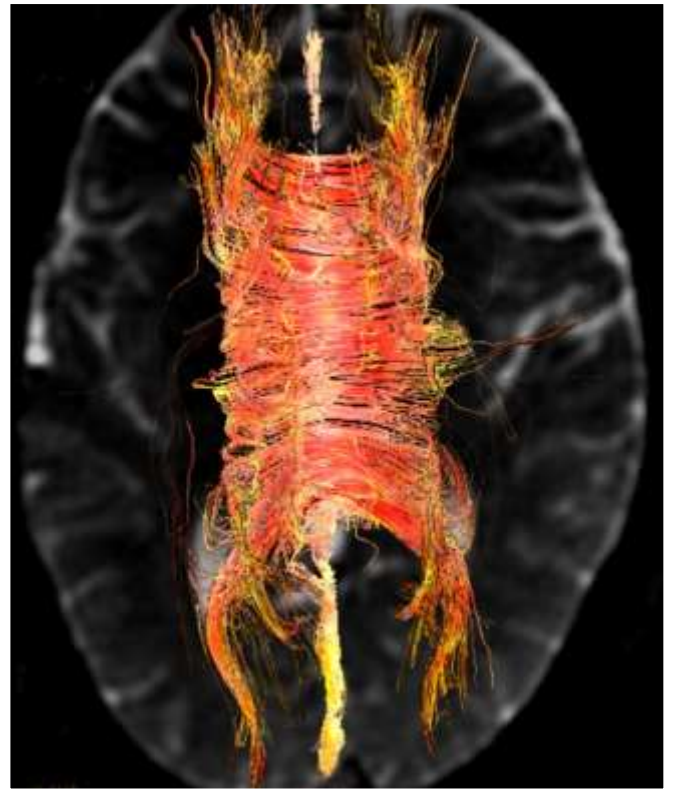
Figure 9 : Corps calleux (CC) raréfaction fibres blanches



Corps calleux normal

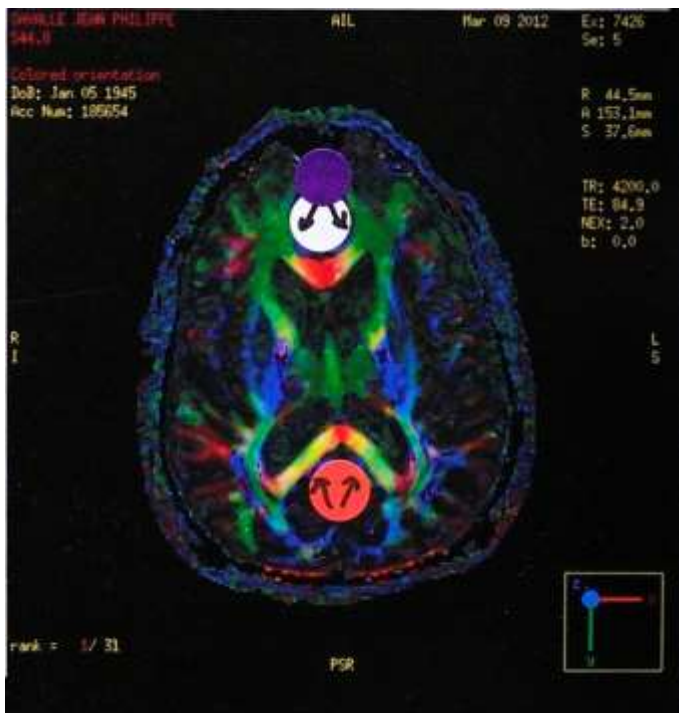


fig. 9 b) : CC, perte brillance (chute fonction) tenseur de diffusion 2D

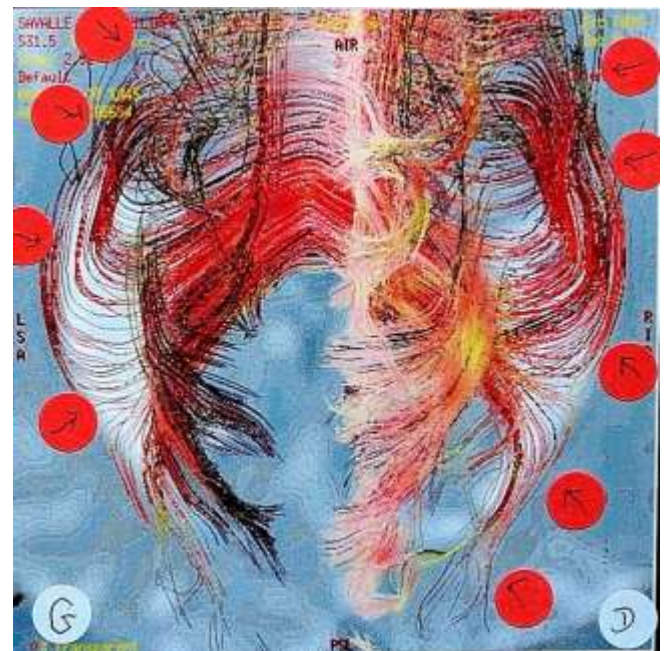
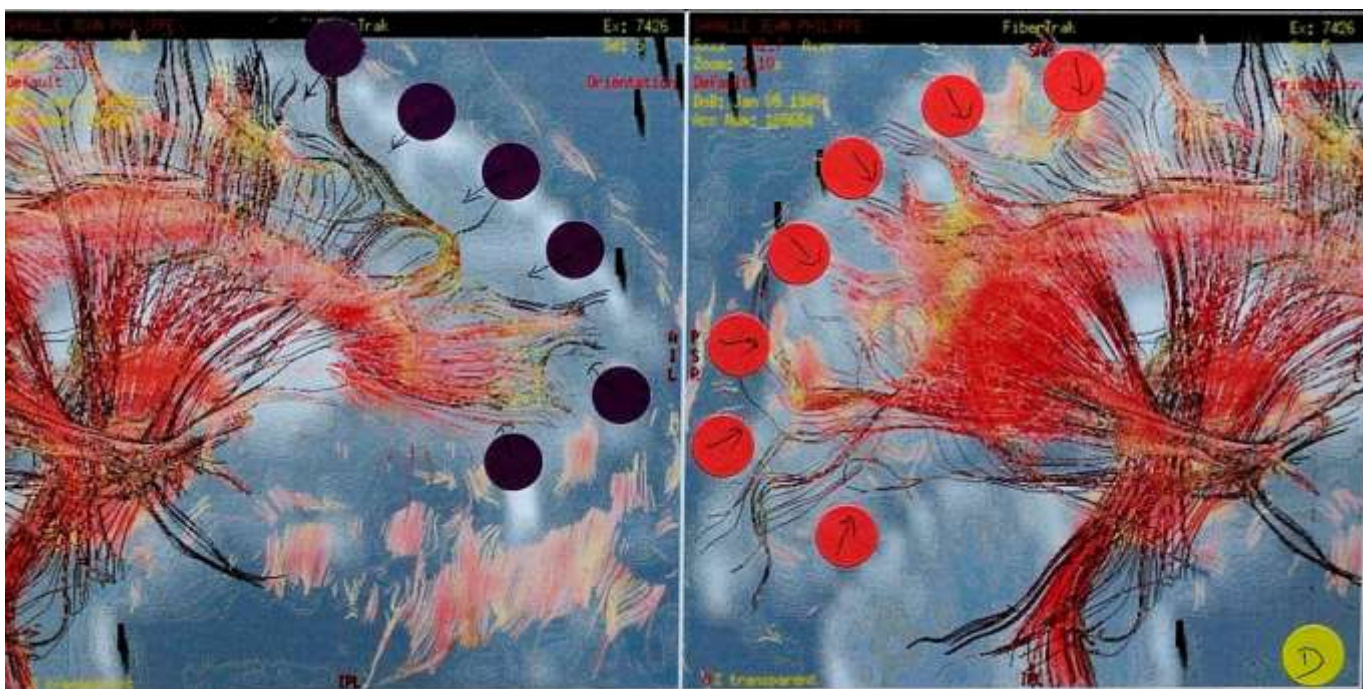

fig. 9 c) CC, raréfaction marquée fibres blanches TD 3D



Partie avant

Partie postérieure

Figure 9 d) : Profil droit corps calleux, raréfaction postérieure bilatérale marquée, post traumatique séquellaire, des fibres blanches

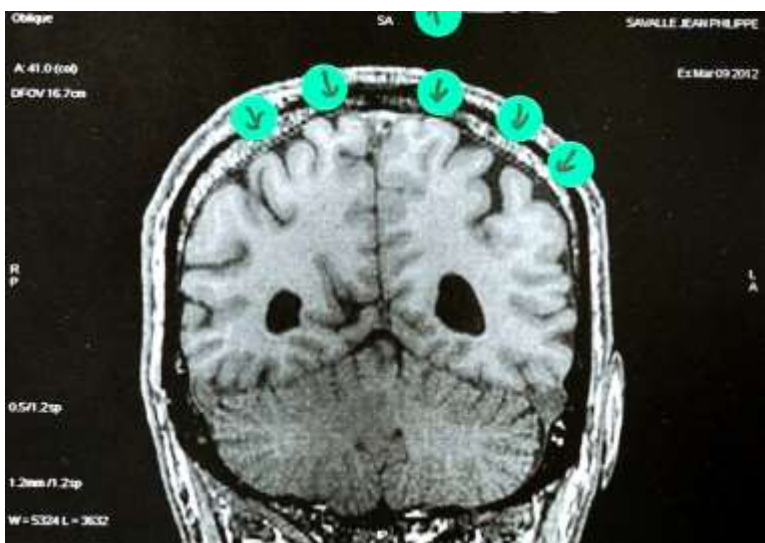


Figure 10 : Atrophie lobe pariétal post traumatique

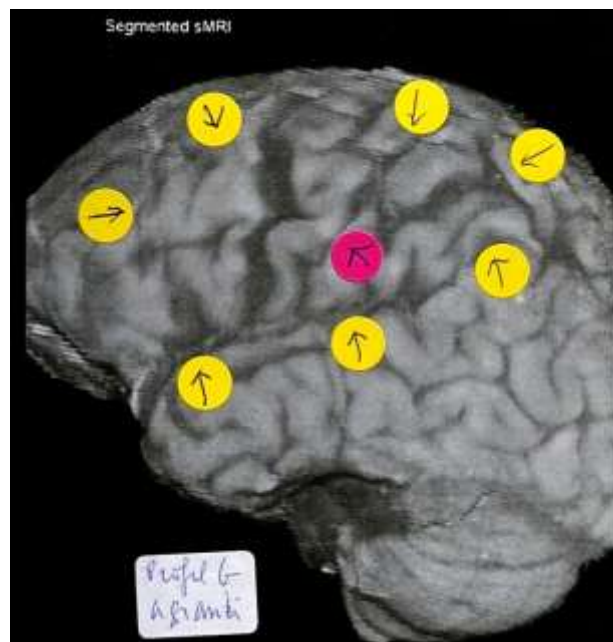


figure 11.0 : Hydrome sous dural chronique post-Traumatique

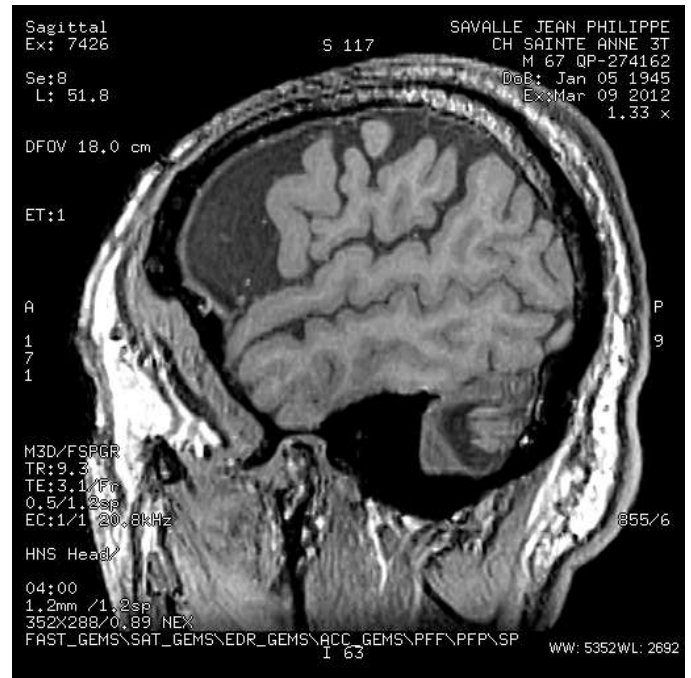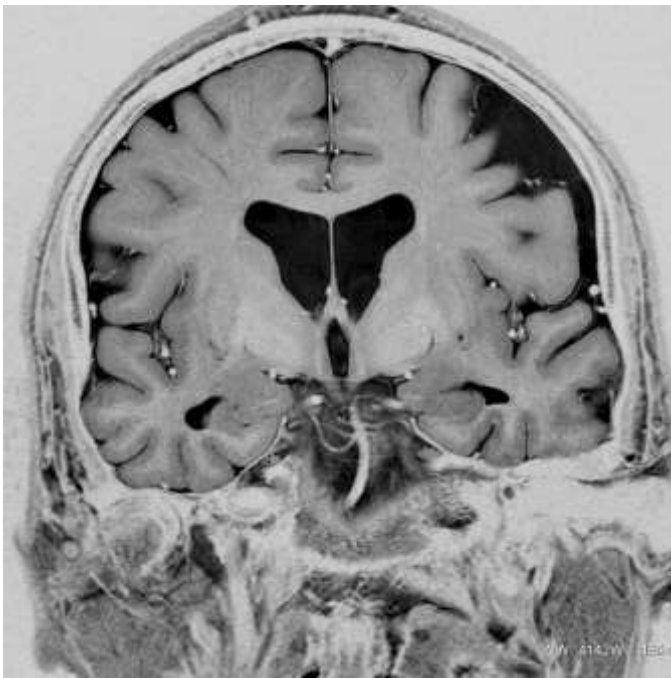


Figure 11.1 : hydrome sous dural de face

Figure 11.2 hydrome sous dural avant gauche

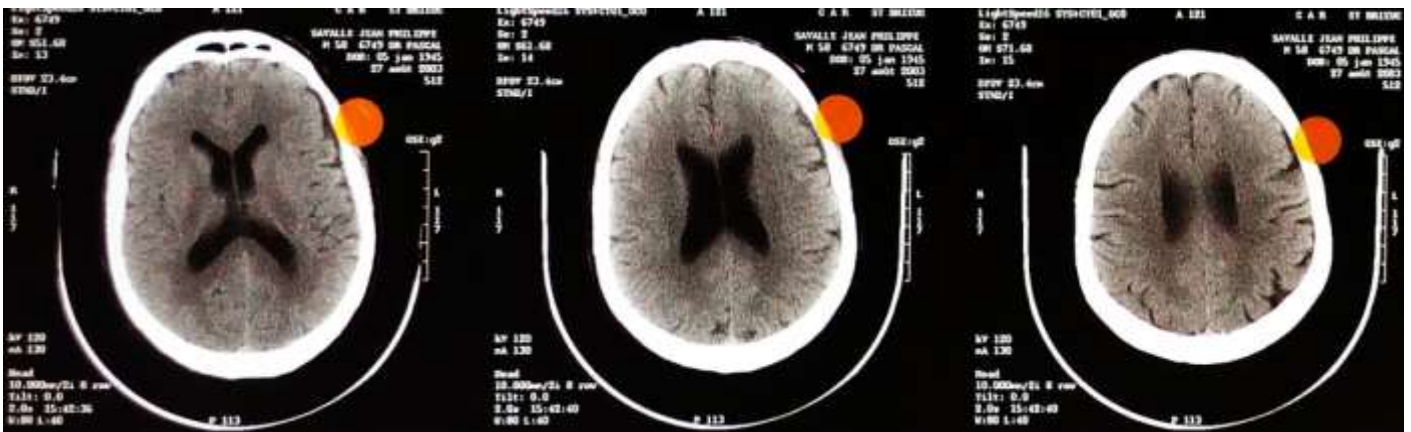


Figure 12 : Situation au 27 aout 2003, sur le scanner, 5 mois après l'accident